



مراحل انجام پاپ اسمیر
و
نحوه تفسیر پاسخها

تهیه کننده :
مهرگان امامی نائینی
کارشناس میانسالان

معاونت بهداشت دانشگاه علوم پزشکی شهیدبهبشتی
واحدبهداشت خانواده

مقدمه : امروزه سرطان یکی از علل عمده مرگ و میر جوامع بشری است . براساس گزارش EMRO در سال ۱۹۹۵ هرساله تقریباً ۹ میلیون نفر به سرطان مبتلا و ۵ میلیون نفر در اثر این بیماری جان خود را از دست می دهند که این رقم یک دهم از کل مرگ و میرهای جهان را شامل میشود .

تأثیرات فیزیولوژیک و روانی سرطان بر بیماران و خانواده های ایشان تغییرات عمده ای در شیوه زندگی و رفتار آنان ایجاد می نماید . سرطان بر همه انسانها در هر جا یا هر نژاد ، رنگ ، زمینه فرهنگی یا وضعیت اقتصادی تأثیر می گذارد . اخیراً میزان بقاء بیماران مبتلا به سرطان ، ۵ سال (تقریباً ۵۰ درصد) افزایش یافته و شواهد موجود نشانگر آن است که این میزان در آینده باز هم بیشتر خواهد شد . کسب این موفقیت مرهون عوامل زیر است .

۱- تشخیص بیشتر سرطانها در مراحل اولیه

۲- درمان اکثر بیماران در چهار ماه اول پس از تشخیص

۳- تکامل وسایل جدید تشخیص و درمان که در این میان شانس بقاء در بعضی از سرطانها از جمله سرطان دهانه رحم افزایش بیشتری یافته است .

سرطان دهانه رحم و ضایعات پیش سرطانی آن از شناخته شده ترین انواع سرطانهای انسانی می باشد ، با توجه به وجود انواع پوشش های مخاطی در دهانه رحم از قبیل پوشش های سنگفرشی ، استوانه ای ، غده ای ، انواع مختلفی از سرطان در این ناحیه قابل مشاهده می باشد .

اگرچه با اجرای برنامه های پیشگیری و تشخیص زود هنگام نظیر سیتولوژی ، پاپ اسمیر ، کولپوسکوپی ، بیوپسی ... میزان شیوع سرطان مهاجم دهانه رحم در کشورهای پیشرفته طی نیم قرن اخیر ۷۰٪ کاهش یافته است ولی سرطان دهانه رحم کماکان جزء بیماریهای شایع و با میزان مرگ و میر بالا می باشد .

هدف اصلی انجام سیتولوژی (پاپ اسمیر) از ناحیه دهانه رحم جستجو و شناسایی ضایعات پیش سرطانی به منظور جلوگیری از پیشرفت به سمت سرطان مهاجم می باشد .

در سال ۱۸۴۲ یک پزشک ایتالیایی با بررسی علل مرگ در شهر و روستا در سالهای ۱۷۶۰ تا ۱۸۳۹ متوجه شد که سرطان رحم در بین زنان متأهل و بیوه بسیار شایع تر از زنان ازدواج نکرده می باشد .

الگوی بروز سرطان در دهانه رحم شبیه بروز بیماریهای منتقله از طریق جنسی می باشد و این مسئله موید وجود وابستگی این بیماری به فاکتورهای نظیر روابط جنسی ، سن ازدواج ، سیستم ایمنی ، تعداد شرکای جنسی ، سن شروع اولین تماس جنسی و عفونتهایی نظیر HPV و ... می باشد

آناتومی سرویکس

سرویکس بخش انتهایی و باریک رحم می باشد این بخش به شکل مخروطی ناقص در قسمت سر می باشد که مسیرش به طرف پایین و عقب است. اندازه آن در زنان زایمان نکرده بالغ ۳ و ۵ و ۲ سانتی متر می باشد. واژن به صورت مایل به اطراف سرویکس متصل شده است و آن را به دو قسمت سوپرا واژینال (فوق واژنی) و واژینال تقسیم می نماید. سرویکس از قدام واژن با زاویه وارد میشود و در اغلب زنان بخش واژینال در تماس با دیواره خلفی واژن می باشد. قسمت واژینال (پورشیو واژینالیس، اگروسرویکس، اکتوسرویکس، یا بخش آناتومیکی) به طرف بخش فوقانی واژن پیش آمدگی دارد و بین فورنیکس قدامی و خلفی به صورت یک برآمدگی محدب بیضی شکل قرار گرفته است. یک روزنه کوچک معمولاً گرد و یا شکاف مانند در مرکز این برآمدگی قرار دارد که سوراخ خارجی را تشکیل می دهد. این سوراخ محوطه رحم را به واژن متصل می کند و بوسیله لبه های قدامی و خلفی احاطه شده است. کانال سرویکال از سوراخ خارجی تا سوراخ داخلی جایی که به محوطه رحم متصل میشود گسترش یافته است. این کانال دوکی شکل است و در عرض ترین قسمت تقریباً ۸ میلیمتر عرض دارد. ناحیه ای از رحم که بین سوراخ داخلی و جسم رحم قرار دارد ایسموس یا تنگه نامیده میشود. قسمت اعظم سرویکس را بافت فیروز تشکیل می دهد.

هیستولوژی

توجه دقیق به بافت شناسی سرویکس به ما کمک می کند تا چگونگی ایجاد و محل ضایعات خوش خیم، پیش سرطانی و سرطانی سرویکس را درک نماییم. سرویکس اساساً از دو نوع بافت پوششی (اپیتلیوم) متفاوت تشکیل شده است: اپیتلیوم اسکواموس (سنگفرشی) و اپیتلیوم کالمنار (استوانه ای)

بافت پوششی اسکواموس

این بافت که از یک لایه سلول استوانه ای شکل بلند با سیتوپلاسم روشن حاوی موسین تشکیل شده سطح اندوسرویکس را می پوشاند. هسته این سلولها متراکم و در قاعده سلول قرار دارد. حفاصل بین بافت پوششی اسکواموس و کالمنار در یک محل ثابت نبوده و با سن، تاثیر استروژن و سابقه جراحی و یا ضربه به سرویکس تغییر می کند. محل اتصال بین این دو بافت پوششی (Squamo- Columnar junction) یا Transitional zone گویند. این محل تحت تاثیر پروسه های مختلف فیزیولوژیک یا پاتولوژیک می تواند جابجا گردد و بر اثر آنها اپیتلیوم سنگفرشی بر روی اپیتلیوم کالمنار قرار گیرد و متاپلازی اسکواموس را باعث گردد.

T- Zone ممکن است در قسمت واژینال سرویکس در اطراف سوراخ خارجی یا بالای آن در کانال سرویکال قرار داشته باشد. بنابراین نباید موقعیت قرارگیری T- Zone را مساوی محل آناتومیکی سوراخ خارجی دانست. از آنجا که تمام موارد نئوپلازی اسکواموس سرویکس از T- Zone منشأ می گیرد، توجه به تغییرات محل قرارگیری این ناحیه در مراحل مختلف زندگی اهمیت دارد.

تغییرات فیزیولوژیک در موکوس اندوسرویکال

با ظهور کولپوسکوپی بسیاری از تغییرات عمده و میکروسکوپی که قبلاً پاتولوژیک تلقی می شدند اکنون به عنوان موارد فیزیولوژیک در نظر گرفته میشود. مهمتر از همه رشد پوشش سرویکال به سوی بخش آناتومیکی می باشد که معتقد بودند پرولاپس مخاطی است. اصطلاح معمول این تغییر فیزیولوژیک از رویون سرویکس بوده که به غلط اشاره به از بین رفتن اپیتلیوم داشت. عنوان مناسب این تغییر هم اکنون ایورژن یا اکتروپیون می باشد. این تغییر یک رشد طبیعی و فیزیولوژیک است که در ارتباط با سن اولیه حاملگی و تحریک استروژن می باشد.

در طول سالهای باروری غدد اندوسرویکال درست در زیر سوراخ داخلی قرار دارند و به طرف زیر سوراخ خارجی گسترش یافته اند (به سوی بخش آناتومیکی) که این امر نمای معروف به از رویون سرویکس را بوجود آورده است. بعد از سن ۴۰ سالگی در اثر کاهش فعالیت تخمدان مخاط اندوسرویکال در کانال بالا میرود به طوریکه در دوره یائسگی غدد پایینی، منطقه اصلی اتصال اسکواموکالمنار و T- Zone در ناحیه سوراخ آناتومیکی خارجی یا در بالای آن قرار می گیرد. محققین این پایین آمدن و ایورژن اندوسرویکس را عامل افزایش حجم موکوس در سالهای که تحریک استروژن در حد ماکزیمم است، میدانند. این موضوع علت افزایش ایورژن پس از اولین حاملگی را تشریح می کند.

در انتهای دوره تکامل داخلی رحمی، رشد سرویکس به علت بالابودن سطح استروژن در خون مادر تسریع میگردد. ولی جسم رحم در این رشد شرکت ندارد به صورتیکه در هنگام تولد نسبت سرویکس به جسم رحم ۳ به ۱ است. پس از تولد یک سیرقه فرایبی سریع در طول سرویکس به وجود می آید که باعث میشود تا نسبت سرویکس به جسم رحم به حد نرمال در بالغین نزدیک گردد. در طول سه ماهه سوم سلولهای اندوسرویکس از شکل مکعبی به استوانه ای بلند تغییر شکل می دهند ویا ترشح موسین و نفوذ عمیق آن در استروما، غدد یا شکافها بوجود می آیند. این پرولیفراسیون وسیع موکوس اندوسرویکال بعد از ۲۸ هفتگی باعث ایجاد یک ایورژن مادرزادی در ۵۰ درصد نوزادان دختر میشود. برعکس آن دو متر تکامل نیافته و عموماً غیرفعال است و تنها معدودی غدد لوله ای شکل در آن دیده میشود. سلولهای اسکواموس اگروسرویکس در نوزاد احتمالاً بیشتر از استروژن مادر متاثر می شوند چرا که این سلولها به خوبی تمایز یافته و حاوی مقادیر فراوان گلیکوژن میباشند. در هنگام بلوغ در اثر تحریک استروژن مترشح از فولیکولهای تخمدانی این تغییرات مجدداً تکرار می گردد.

سرطان دهانه رحم

اپیدمیولوژی

حدود ۱۳٪ از کل سرطانهای مهاجم زنان در رحم اتفاق می‌افتد که از اینها حدود ۴۰٪ دارای منشأ گردن رحمی هستند سرطان دهانه رحم از نظر شیوع در دنیا بعد از سرطانهای پستان، کولورکتال، آندومتر، تخمدان و لنفوم در مرتبه هفتم قرار دارد.

در سراسر جهان سالانه تقریباً ۵۰/۰۰۰ مرگ ناشی از سرطان گردن رحم اتفاق می‌افتد که از ۰/۴٪ در اسرائیل تا ۵/۳٪ در کلمبیا متفاوت است.

شیوع بیماری در زنان غیرسفیدپوست ۲-۳ برابر بیشتر است بطوریکه در زنان سفیدپوست ۱۰ نفر در هر ۱۰۰/۰۰۰ نفر و در زنان غیرسفیدپوست ۳۰-۲۰ نفر در هر ۱۰۰/۰۰۰ نفر گزارش شده است. کمترین میزان شیوع در زنان یهودی و اروپایی مشاهده شده است. بعضی از دانشمندان معتقدند زنان یهودی به طور ژنتیکی نسبت به سرطان سرویکس مقاومترند میزان شیوع سرطان در گروههای با وضعیت اجتماعی اقتصادی پایین بیشتر است.

فاکتورهای خطر

- ۱- شروع ارتباط جنسی در سنین پایین
- ۲- تعدد شرکای جنس زن
- ۳- تعدد شرکای جنسی شوهر
- ۴- استعمال سیگار (متابولیت نیکوتین کارسینوژن است).
- ۵- تاریخچه عفونت با HPV (افرادی که HPV مثبت هستند حتی اگر پاپ اسمیر منفی داشته باشند در معرض خطر بالای سرطان دهانه رحم هستند)
- ۶- ضعف سیستم ایمنی (پیوند کلیه،.....)
- ۷- مولتی پاریتی (ضعف سیستم ایمنی در حاملگی، ضربه زایمانی و وضعیت نامناسب تغذیه‌ای)
- ۸- ابتدای مکرر به بیماریهای مقاربتی (ابتلا به ویروس هرپس سیمپلکس نوع II)
- ۹- قرار گرفتن در معرض دی اتیل بسترول (D.E.S) در دوره جنینی
- ۱۰- تاریخچه نفوپلازی داخل اپیتالیالی
- ۱۱- ابتلای همسر به سرطان آلت
- ۱۲- ابتلای زن دیگر همسر به سرطان سرویکس
- ۱۳- وضعیت ضعیف بهداشتی فرد
- ۱۴- مصرف قرصهای خوراکی پیشگیری از بارداری بیش از ۵ سال

علائم بیماری

در مراحل اولیه سرطان گردن رحم علائم ویژه‌ای که مشخص کننده این سرطان باشد وجود ندارد. گاهی ممکن است سرویکس کاملاً سالم به نظر برسد یا مختصری از رویون داشته باشد و با سرویسیت اشتباه شود در مراحل پیشرفته علائم بالینی شامل موارد ذیل می‌باشد.

خونریزی نامرتب به تنهایی یا همراه با خونریزی پس از مقاربت یا فقط ترشح صورتی رنگ در مراحل پیشرفته ترشح سروزی و خونی چرکی و بدبو. شکایت شایع خونریزی مختصر روزانه است. شایعترین نشانه سرطان گردن رحم خونریزی بین قاعدگی‌ها می‌باشد. همچنین خونریزی پس از باینسگی می‌تواند احتمال سرطان گردن رحم را مطرح نماید. درد لگن که در مراحل پیشرفته ایجاد می‌شود و غالباً یکطرفه است. ضعف و کاهش وزن نیز در مراحل نهایی بوجود می‌آید. ممکن است در دید مستقیم ضایعه به صورت یک تومور یا زخم دیده شود. اما تومورهایی که به سمت داخل (فوندوس رحم) رشد می‌کنند ممکن است در معاینه دیده نشوند.

بطور کلی شیوع علائم بالینی گزارش شده با سرطان مهاجم دهانه رحم به شرح ذیل می‌باشد:

درصد شیوع

۴۶%

۲۰%

۱۰%

۹%

۶%

۸%

علائم بالینی

خونریزی بعد از منوپوز

قاعدگی نامرتب

خونریزی بعد از مقاربت

ترشحات واژن

درد

بدون علامت

تشخیص بیماری :

باتوجه به اینکه دیسپلازی معمولاً هیچگونه علامت بالینی ندارد. تشخیص آن غالباً از روی یافته‌های سیتولوژیک در آزمایش پاپ اسمیر داده می‌شود. از آنجا که دیسپلازی در پاتولوژی سرطان گردن رحم یک مرحله گذرا می‌باشد. لذا تشخیص فوری آن از اهمیت بالایی برخوردار است. باید هرچه زودتر در مراحل اولیه که پاسخ خوبی به درمان می‌دهد آنرا شناخت و درمان را آغاز کرد. قبل از بروز علائم کلینیکی غربالگری بیماران با روشهای زیر صورت می‌گیرد:

- ۱- مشاهده مستقیم سرویکس
- ۲- پاپ اسمیر
- ۳- تست شیلر
- ۴- تست VIA
- ۵- کولیوسکوپي
- ۶- بیوپسی مستقیم
- ۷- کورتاژ آندوسرویکس
- ۸- بیوپسی مخروطی از سرویکس

همه پاپ اسمیرهای غیرطبیعی را پس از تکرار باید با کولیوسکوپي و بیوپسی جهت تأیید تشخیص هیستولوژیک مورد ارزیابی قرارداد.

باتوجه به اینکه در تشخیص سرطان دهانه رحم، پاپ اسمیر از ارزش تشخیص بالایی برخوردار است همچنین ساده‌ترین و ارزانتترین روش غربالگری است لذا در مراکز بهداشتی درمانی تنها روش مرسوم می‌باشد. در این جزوه به بحث پیرامون پاپ اسمیر می‌پردازیم.

غربالگری سرطان دهانه رحم با انجام تست پاپ اسمیر

تعریف پاپ اسمیر:

پاپ اسمیر آزمایشی قابل دسترس است و به لحاظ حساسیت و اختصاصی بودن در تشخیص سرطانهای مهاجم و پیش مهاجم دهانه رحم میتوان امیدوار بود که در آینده‌ای نزدیک سرطان دهانه رحم ریشه کن گردد. ایده‌آل آن است که بیماری در مرحله بدون علامت بوسیله پاپ اسمیر تشخیص داده شود. پنجاه سال پیش سرطان دهانه رحم مهمترین علت مرگ برائیبیماریهای بدخیم در خانمهای آمریکایی بود اما این مرگ و میر در سال ۱۹۶۰ به حدود نصف کاهش یافت و تا امروز این روند کاهش ادامه دارد. بخش عمده کاهش مرگ و میر ناشی از سرطان دهانه رحم در زنان نتیجه غربالگری موثر پاپ اسمیر میباشد و بخش دیگر از این موفقیت مدیون بهبود شیوه‌های درمان است که باعث افزایش امید به زندگی گردیده است. آخرین توصیه‌ها برای غربالگری مناسب سرطان دهانه رحم انجام پاپ اسمیر از شروع فعالیت جنسی تا ۶۵ سالگی است این تست باید بطور سالانه در سه سال متوالی انجام شود و پس از کسب سه نتیجه منفی متوالی هر ۳ سال آزمایش تکرار گردد.

در حال حاضر نگرانی جوامع پزشکی پاسخ‌های کاذب این تست میباشد که به عنوان مهمترین نقطه ضعف این شیوه ارزشمند مطرح شده است.

تهیه نمونه

برای مطالعه سیتولوژیک مخاط دستگاه تناسلی زن باید سلولها را بوسیله‌ای جمع‌آوری کرده واز آنها اسمیر تهیه کرد. برای اینکار ممکن است سلولهایی که بوسیله تغلس خودبخودی ریخته شده‌اند. جمع‌آوری گردند یا سلولها را بوسیله خراش دادن سطحی مخاط بدست آورد. ویا هردو روش باهم استفاده شود.

- وسایلی که برای تهیه اسمیر لازم است عبارتند از:

اسپکولوم-سواب پنبه‌ای-اسپاچولا (اخیراً به جای این دو وسیله برسهای سرویکس به بازار آمده است)- لام- الکل اتیلیک ۹۵% یا اسپری فیکساتیو

- بهترین زمان انجام پاپ اسمیر فاز پرولیفراتیو ترجیحاً روز ۱۵ سیکل قاعدگی است.

- اسمیر باید بدقت تهیه شود تا موارد منفی کاذب False negative به حداقل برسد. اسمیری که تنها از جدار واژن ویا از ترشحات بن بست خلفی تهیه گردد و فاقد سلولهای آندو سرویکس باشد. ارزش درصد برای رد کردن کانسر گردن رحم را ندارد.

- بنابراین تنها آن دسته از پاپ اسمیرهایی ارزش تشخیصی دارند که شامل ترشحات آندو سرویکس نیز باشد و سلولهای این ناحیه را بتوان در آن دید.

جهت تهیه پاپ اسمیر باید به نکات زیر توجه کرد:

۱- ابتدا بیمار را در وضعیت لیتولتومی قرار میدهم

۲- اسپکولوم را که به هیچ نوع ماده لوبریکانت آغشته نشده است در داخل واژن قرار میدهم.

۳- ابتدا سواب پنبه‌ای را داخل سرویکس کرده و ۳۶۰ درجه می‌چرخانیم.

۴- پس از آن قسمتی از اسپاچولا که دوشاخه یا انحنای آن است از قسمت بلندتر آن وارد سوراخ خارجی سرویکس می‌گردود درحالیکه سایر قسمت‌های این ناحیه با آگزوسرویکس در تماس است ۳۶۰ درجه می‌چرخانیم.

۵- سپس هردونمونه را با سرعت و دقت بر روی لام منتقل می‌کنیم در مورد اسپاچولا ابتدا با زاویه ۹۰ درجه و سپس مایل و فقط یک بار روی لام کشیده میشود. تا نمونه از نقاطی از اسپاچولا که با سرویکس تماس داشته‌اند به سطح لام منتقل گردد.

۶- نمونه‌های مربوطه به آندو سرویکس و آگزوسرویکس باید جداگانه بطور خطی روی لام کشیده شود. در شکل زیر نمونه‌ای از محل گسرنش نمونه‌های تهیه شده روی لام و محل درج نام بیمار نشان داده شده است .

محل درج نام بیمار	آگزوسرویکس آندوسرویکس
-------------------	--------------------------

۷- قبل از اینکه نمونه خشک شود به سرعت لام در الکل ۹۵% فروبرده شود و حداقل ۳۰ دقیقه در الکل باقی بماند تا فیکس شود یا بوسیله اسپری‌های فیکساتیو ثابت گردد.

۸- در صورت استفاده از اسپری باید فاصله از لام ۱۲-۹ اینچ (۳۰-۲۲) باشد. ۲-۱ بار فشار دادن اسپری جهت خارج شدن محتویات آن کافی است.

۹- جهت بالا بردن دقت کار می‌توان اسپاچولاهایی را که برای نمونه‌گیری از مخاط اکتوسرویکس بکار میرود به نرمال سالین یا آب آغشته کرد تا ترشحات موجود جذب اسپاچولا نگردد.

۱۰- در صورتیکه مقادیر زیادی ترشح در داخل واژن و اطراف سرویکس وجود داشته باشد که نمونه‌گیری را دچار اشکال کند می‌توان ابتدا داخل واژن را با گاز یا پنبه (ترجیحاً گاز) پاک کرد. و سپس اقدام به نمونه‌گیری نمود.

۱۱- انتقال نمونه بر روی لام به دقت انجام شود و نمونه‌های آندو سرویکس و آگزوسرویکس حتماً جداگانه روی لام منتقل شود.

۱۲- در صورت وجود زخم یا هر نوع ضایعه‌ای بر روی سرویکس حتماً باید از آن هم اسمیر تهیه شود.

(در صورتیکه ضایعه از نظر ماکروسکوپی مشکوک بنظر رسد ارجاع صورت می‌گیرد.)

۱۳- نمونه نباید خیلی ضخیم یا نازک باشد. عبارتی باید در حدی باشد که لام شفاف نباشد. نمونه خیلی نازک باعث ایجاد نتیجه کاذب خواهد شد. در ضمن اگر نمونه خیلی ضخیم باشد رنگ در آن نفوذ نخواهد کرد.

۱۴- پس از فیکساسیون لام در یک پاکت کوچک گذاشته شود و به فرم تکمیل الصاق شود.

قبل از انجام پاپ اسمیر به چند نکته باید توجه کرد:
الف: مراجعه کننده در طی ۲۴ ساعت قبل مقاربت نداشته باشد.

ب: از یک هفته قبل کرم واژینال استفاده نکرده باشد.

ج: از ۴۸ ساعت قبل از دوش واژینال استفاده نکرده باشد.

د: قبل از انجام پاپ اسمیر به هیچ عنوان معاینه واژینال صورت نگرفته باشد.

ه: از ۲۴ ساعت قبل خونریزی یا لکه بینی نداشته باشد.

ترکیبات اسمیر سرویکسو واژینال بدو دسته تقسیم می‌شوند.

۱- سلولهای اپی تلیال سطحی (Superficial)، میانی (intermediate)، سلولهای پارابزال، سلولهای آندوسرویکس و سلولهای اپی تلیال آندومتر

سلولهای سطحی (Superficial): این سلولها به ترشح استروژن ارتباط دارد.

سلولهای میانی (intermediate) تحت تأثیرمقدارزیادی پروژسترون است. در حاملگی وفازترشحي والتهاب مخاط که

بافت پوششی اسکواموس واژن واکتوسرویکس به رسیدگی کامل نمیرسد، اکثراً این سلولها غالب می‌باشند.

سلولهای پارابزال: تعداد این سلولها پس از ۲۵ سالگی افزایش می‌یابد. همچنین در حالات پاتولوژیک مثل فقدان

هورمونهای استروژن وپروژسترون والتهابات ونیز بعداز یائسگی افزایش می‌یابد.

۲- سلولها وترکیبات غیراپی تلیالی:

سلولهای استرومای آندومتر-RBC-لکوسیت‌ها- نوترونیل- هیستوسیت- موکوس- اسپرم

نقایص پاپ اسمیر

نقایص پاپ اسمیر عبارتند از:

- ۱- کاربرد شیوه های نادرست در تهیه نمونه پاپ اسمیر
- ۲- وجود سلولهای التهابی در نمونه پاپ اسمیر که به علت خصوصیات غیر طبیعی شان با سلولهای سرطانی قابل افتراق نبوده و تفسیر این تست را مشکل می کند .
- ۳- میزان پاسخ منفی کاذب در يك آزمایش منفرد پاپ اسمیر در مورد ضایعات داخلی مخاط سنگفرشی درجه بالا (HSIL) وسیع بوده و حداقل ۲۰-۳۰ درصد می باشد. سهل انگاری در تهیه نمونه در نتیجه عدم کفایت نمونه سلولي و نیز اشتباه در تفسیر آن از سوي آزمایشگاه دو عامل مهم و بدیهی در بروز موارد پاسخ منفی کاذب می باشد.
-علل مرگ و میر ناشی از سرطان دهانه رحم در زنان را معلول موارد زیر می دانند:
۱- عدم غربالگری منظم در زنانی که در معرض عوامل خطر را قرار دارند.
۲- عدم کفایت نمونه سلولي جمع آوری شده یا اشتباه در تفسیر آن می تواند موارد منفی کاذب را به ۶۰-۵۵ درصد برساند .

حتی در بهترین آزمایشگاهها حدود يك سوم موارد منفی کاذب به اشتباهات آزمایشگاهی مربوط می شود و مابقی معلول عدم دقت در تهیه نمونه و ناکافی بودن نمونه تهیه شده می باشد. ذکر این نکته حائز اهمیت است که اشتباه در تفسیر نتیجه اسمیرازسوي آزمایشگاه می تواند حاصل عدم کفایت اسمیر تهیه شده باشد و بهبود در کیفیت تهیه اسمیر قطعاً سبب کاهش میزان موارد منفی کاذب آزمایش می شود.
يك زن انتظار دارد که اگر سرطان دهانه رحم و یا يك ضایعه واضح سرطانی دارد بجای معاینات و آزمایشات مکرر و طولانی که ضمن اتلاف وقت سبب پیشرفت بیماری می گردد، طی معاینات اولیه بیماری وی تشخیص داده شود . این توقع ، خواسته نامعقولی نیست و مستلزم آن است که مراکز مراقبتهای بهداشتی برنامه های غربالگری خود را با اطلاع و احساس مسئولیت انجام دهند. به گونه ای که نمونه سلولي تهیه شده حاوی سلولهای مناطقی از دهانه رحم باشد که در آن احتمال استقرار بیماری بیشتر است و کفایت لازم را جهت مطالعات آزمایشگاهی دارا باشد.
کفایت نمونه: (Adequacy)

سه فرم کلی وجود دارد:

۱- Satisfactory: نمونه رضایتبخش و یا مورد قبول

برگه ارسالی باید حاوی اطلاعات دموگرافیک و بالینی کامل باشد

سلول کافی (۲۰% - ۱۰%) سطح لام را نمونه حاوی سلولهای اسکواموس بیوشاند.

حداقل ۲ کلاستره ۵ سلولي سلول اندوسرویکال و یا موکوس سرویکال دیده شود .

خون ، عفونت ، مواد خارجی سطح وسیعی از نمونه را پوشانده باشد (کمتر از ۲۵% نمونه)

۲- Unsatisfactory

ناقص بودن اطلاعات دموگرافیک

خون ، عفونت ، مواد خارجی سطح وسیعی از نمونه را پوشانده باشد (بیشتر از ۷۰% نمونه) ، عدم وجود سلول یا موکوس اندوسرویکال بطوریکه نمونه قابل خواندن نباشد در اینصورت تکرار نمونه گیری لازم است .

۲- Less than optimal زیر حد مطلوب

ناقص بودن اطلاعات بالینی

وجود خون ، PMN، فیکسیاسیون غلط ، ضخامت نمونه ، مواد خارجی ، اتولیز به نحوی که ۷۰% - ۵۰% نمونه زیر این مواد پوشیده شده و قابل رویت نباشد .

نکته: تکرار نمونه برداری در موارد LTO لزومی ندارد مگر اینکه شك بالینی یا سیتولوژیک قوی به وجود عوامل پاتولوژیک داشته باشیم .

تغییرات واکنشی: تغییرات واکنشی در سلولها معمولاً غیر اختصاصی است و به عامل به وجود آورنده آن وابسته نیست . عفونت يك علت شایع است ولی واکنش به دنبال ضربه و ترمیم محل ضربه دیده هم بوجود می آید . در گردن رحم ضربه شامل امور درمانی از جمله کوتر کردن ، دیاترمی و لیزر درمانی هم می گردد همچنین تغییرات سلولي اختصاصی نیز دیده می شوند که می توان با آنها عامل محرک را تشخیص داد. این گونه تغییرات بعد از اشعه درمانی یا زمانی که داروهای سیتوتوکسیک یا استروئیدی مصرف می شوند به وجود می آیند. همچنین عفونت های ویروسی هم می توانند تغییرات اختصاصی در سلولها به وجود آورند .
درمورد تغییرات واکنشی اشاره به چند نکته ضروری است .

۱- بافت نرمال سرویکس حاوی تعدادی سلول التهابی است که این موجب می شود تا حد خاصی از این سلولها گزارش نشود .

۲- التهاب و عفونت دو فرم مجزا هستند التهاب می تواند تحت اثر عوامل عفونی ، شیمیایی ، آلرژیک و تحریکات مکانیکی ایجاد شود در حالیکه عفونت نشانگر تاثیر گذاری يك عامل عفونی مثل میکروب قارچ ، ویروس یا انگل هاست .

۳- روشهای بررسی مختلفی با توجه به هدف بررسی و نکته مشکوک بالینی وجود دارد درمواردیکه عفونت ها عامل نمونه برداری باشند دید مستقیم و کشت و آنتی بیوگرام موثر است در حالیکه در ضایعات اپی تلیال از نمونه برداری برای تست پاپا نیکولاوا استفاده می کنیم .

۴- فرم سرویسیت فولیکولر در واقع پاتولوژیک است نه سیتولوژیک و نشانگر التهاب مزمن دریافت می باشد.

فرم تغییرات سلولي بیانگر دو وضعیت است :

الف_ وجود سلولهای ترمیمی (repair cells)

ب-وجود متاپلازی (Metaplasia)

-در اینجا به وجود ضایعات اپی تلیال به علت مطرح شدن آنها در یک مبحث دیگر اشاره نمی شود .

-آنور مالمی های غددي glandular abnormality

ظهور سلولهای آندومتری در اسمیرهای سرویکس دو تا سه روز قبل از قاعدگی در دوران قاعدگی و چند روز پس از آن یک رویداد طبیعی است . در بعضی از زنان در روز وسط دوره ماهیانه (روز تخمک گذاری) می توان تعداد اندکی سلول آندومتری را در اسمیر رویت کرد که این حالت ممکن است با درد تخمک گذاری همراه باشد.

در خانمهایی که از IUD استفاده می کنند نیز در طول دوره ماهیانه می توان سلولهای آندومتری را در اسمیر مشاهده کرد . اما اگر بغیر از موارد و زمانهای گفته شده سلول آندومتری در اسمیر رویت گردد، بایستی جستجوی بیشتری انجام شود . خصوصاً اگر در دوران پس از منوپوزدر اسمیر ، سلول آندومتری دیده شود حتی اگر این سلولها ظاهراً "طبیعی" باشند اغلب نشانه بیماری هستند .

-میکروبیولوژی: اگر چه پاپ اسمیر تست تشخیص سیتولوژی است اما اغلب امکان تشخیص عامل عفونت را در اسمیرهای گردن رحم وجود دارد .

-ارزشیابی هورمونی: در پاسخ به تست سیتولوژی واژن انجام می شود و تناسب بین سیکل قاعدگی و سن فرد را نشان می دهد . در انتها سیتولوژیست با توجه به نتایج بررسی لام توصیه های لازم را ارائه می دهد .

نحوه تکمیل فرم پاپ اسمیر

جهت بررسی بهتر نمونه فرم پاپ اسمیر باید با اطلاعات زیر تکمیل گردد:

نام و نام خانوادگی و مشخصات کامل فردی

آدرس و شماره پرونده

نام مرکز ارسال کننده و فرد برداشت کننده نمونه سن بیمار LMP، تاریخ برداشت نمونه در بررسی بسیار کمک کننده است و عدم وجود آنها تصمیم گیری را مشکل می کند . در ضمن سن بیمار باید به سال نوشته شود .

در محل ذکر LMP عباراتی مثل پرئود نمی شود یا یائسه یا خا لی گذاشتن محل به تنهایی کافی نیست مثلاً" در وضعیت بعد از زایمان میتوان از عبارت آمنوره پس از زایمان یا آمنوره بعلت دوران شیردهی استفاده کرد که اتیولوژی را هم بیان می کند .

۴-روش جلوگیری از باروری باید حتما" ذکر شود و در صورتیکه روش های هورمونال بکار می رود ذکر نوع آنها بسیار کمک کننده است .

۵-درمورد خونریزی باید حتما" توضیح داده شود که هنگام برداشت مثلاً" در اثر تیزی و خشونت سطح اسپاچولا ایجاد شده یا مخاط بحدی شکننده است که با کمترین تماسی خونریزی ایجاد می شود و یا اینکه بیمار دچار لکه بینی است.

۶-در قسمت مشاهدات بالینی باید از عبارات علمی استفاده شود تا پیام فرد برداشت کننده به سیتولوژیست برسد . روش های پاسخ دهی:

۱-توضیحی : میتوان وضعیت بیمار را با عبارات و جملاتی که بیانگر ۳ قسمت مشخص کیفیت نمونه شرایط عمومی نمونه و وضعیت اپیتلیالی باشد بیان کرد.

۲-کلاس بندی: هر کلاس از قبل تعریف داده شده و مشخص است و فقط کلاس مربوطه همراه با وضعیت کفایت نمونه ذکر می شود .

۳-تهیه فرمهای آماده وعلامت گذاری هر قسمت

۴-فرمها و روش های از قبل آماده ای که به تصویب انجمن های ذی صلاح رسیده باشد. مثل سیستم بتسدا که در صفحات آینده با شیوه پاسخ دهی در این سیستم آشنا خواهیم شد .

سیستم های طبقه بندی سیتولوژی

۱- سیستم دیسپلازی (CIN)

سلولهای متاپلاستیک معمولاً به سلولهای رسیده اپی تلیومی مبدل می شوند ولی در بعضی موارد این سلولها دچار آتیپی (یعنی تغییرات قبل از مرحله دیس پلازی و سرطان گردن رحم) می شوند تغییرات غیر طبیعی (دیس پلازی) در یک کانون منفرد و یادر چند کانون اتفاق می افتد در بعضی از زنان تغییرات دیس پلاستیک به طور فزاینده ای شدت گرفته و سلول ها خصوصیات بدخیمی بیشتری پیدا می کنند. از آنجا که پیشرفت یا پسرفت دیس پلازی قابل پیش بینی نمی باشد لذا به عنوان مرحله قبل از سرطان در نظر گرفته شده و به آن نئوپلازی داخل اپی تلیومی گردن رحمی (CIN Cervical Intraepithelial Neoplasia) گفته می شود .

در دیس پلازی شدید خفیف (CIN1) یک سوم تحتانی لایه اپی تلیال ، سلول های افتراق نیافته می باشند. در دیس پلازی متوسط (CIN2) ۷۰-۵۰ درصد لایه اپی تلیال ، سلول های افتراق نیافته می باشند .

در دیس پلازی شدید (CIN3) و کارسینوم insitue تمام ضخامت اپی تلیوم ، سلولهای افتراق نیافته می باشد. هر مرحله ای از دیس پلازی ممکن است به اپی تلیوم طبیعی پسرفت کند ولی احتمال پسرفت CIN1 بیشتر از ضایعات پیشرفته می باشد و احتمال تبدیل مراحل پیشرفته تر به سرطان مهاجم بیشتر است. میانگین زمان انتقال از تغییرات خیلی خفیف دیسپلازی به سرطان درجا ۸۵ ماه ، از دیسپلازی خفیف ۵۸ ماه ، از دیسپلازی متوسط ۲۸ ماه و از دیسپلازی ۱۲ ماه گزارش شده است و حد متوسط زمان لازم برای تبدیل سرطان درجا به سرطان مهاجم بین ۱۰ تا ۲۰ سال محاسبه شده است پیشرفت دیسپلازی به سرطان درجا در ۶۰-۴۰ درصد موارد به اثبات رسیده است و میزان پسرفت خود بخودی در دیسپلازیهای خفیف یا متوسط ۳۰ درصد گزارش شده است .

در مطالعه ای که در استرالیا در سال ۱۹۹۳ انجام شده است نشان داده شد که ۱٪ از CIN1 و ۵٪ از CIN11 و بیش از ۱۲٪ CIN111 به طرف سرطان مهاجم پیشرفت خواهد کرد البته نمی توان مشخص کرد که کدام مورد از CIN1 پیشرفت خواهد کرد و یا کدام مورد برگشت می نماید. در مطالعه سازمان جهانی بهداشت ذکر شده است که حدود یک سوم از موارد HSIL بدون این که درمان شوند در طی ۱۰ سال به طرف سرطان پیشرفت خواهد کرد و در حدود ۷۰ درصد از موارد LSIL به صورت خود بخودی پسرفت می کند و یا پیشرفت نمی کند .

کیسین معتقد است ضایعات دیسپلازیک در ۵۰٪ موارد فرونشینی می کند. هر چه دیس پلازی شدیدتر باشد میزان و سرعت پیشرفت به سمت CIS (کارسینوم insitu) بیشتر است سن متوسط بیماران دچار دیسپلازی همواره ۵ الی ۱۰ سال کمتر از سن متوسط بیماران دچار CIS است و آن نیز ۱۰ الی ۱۵ سال کمتر از سن متوسط بیماران دچار کارسینوم مهاجم می باشند. چون ضایعات CIS را بایستی پیش سرطانی فرض نمود ضروری است بیمار به نحو مناسب مورد ارزیابی درمان و پیگیری قرار گیرد و می بایست هر مورد را جداگانه با توجه به سن ، تمایل به بارداری وجود یا عدم وجود سایر بیماریها مورد توجه قرار داد .

کارسینوم insitu (CIS) را میتوان به صورت یک ضایعه داخل اپی تلیومی با آتی پی سلولی مشابه کارسینوم مهاجم اما بدون شواهد تهاجم تعریف کرد (هر چند تهاجم میکروسکوپی بعد از مرحله CIN111 پدید میاید ولی ممکن است در هر مرحله از CIS نیز دیده شود) اهمیت CIS در نقش آن به عنوان یک پیش ساز سرطان مهاجم است ۷۰٪ موارد CIS درمان نشده به سرطان مهاجم تبدیل می شود .

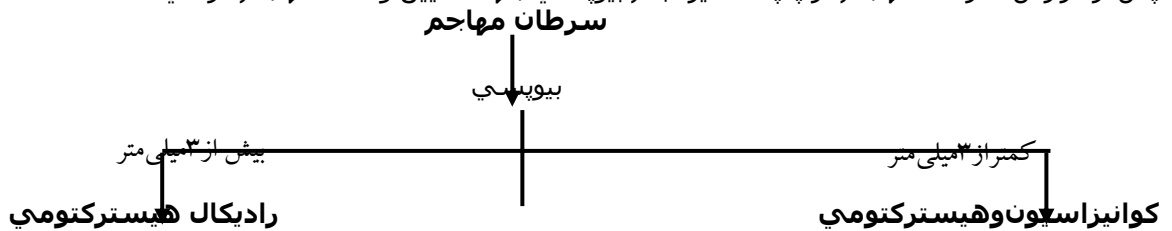درمان CIN :

قبل از آغاز درمان باید تشخیص بافتی صحیح وجود داشته باشد و شدت ضایعه مشخص گردد روشهای حذفی گوناگونی برای درمان CIN به کار رفته که عبارتند از جراحی، کرایو ولیزر تمام روشهای درمانی با میزان عودی حداکثر معادل ۱۰ درصد همراه هستند ولذا باید هر سه ماه یکبار برای مدت یک سال بیمار را با روشهای سیتولوژیک پیگیری نمود. سرمدارمانی (کرایوتراپی) روش بسیار موثری برای درمان CIN می باشد و میزان شکست آن بسیار پائین است. در این روش ایجاد تنگی در سرویکس نادر است و خونریزی پس از درمان غیرشایع می باشد. اگر کرایو به درستی انجام شود تا عمق ۵ الی ۶ میلی متر نکروز ایجاد می کند و تا ۹۹٪ غدد مبتلا را نابود می سازد.

۱- CIN حداقل در ۲۰ درصد موارد خودبخود پسرفت می کند با این وجود اکثر ضایعات CIN بدون در نظر گرفتن شدتشان به محض تشخیص باید درمان شوند.

درمان سرطان مهاجم

پس از گزارش سرطان مهاجم در پاپ اسمیر انجام بیوپسی جهت تعیین وسعت تهاجم الزامی است.



پیش آگهی

در تعیین پیش آگهی سرطان گردن رحم فاکتورهایی از جمله : سن، حال عمومی و وضعیت اجتماعی اقتصادی بیمار، نمای ظاهری کانسر ونمای سیتولوژیک و ویژگیهای هستیولوژیک کانسر، مهارت و تجربه پزشک در طبقه بندی بالینی و درمان کانسر را باید در نظر داشت. سن بیمار از این جهت حائز اهمیت است که تومورهای مهاجم تر معمولاً در زنان

جوان وتومورهاي بارشده آهسته در زنان مسن بيشتر يافت مي‌شوند. اگر سرطان گردن رحم درمان نشود يا به درمان پاسخ ندهد در ۹۵ درصد موارد در عرض ۲ سال بعد از شروع علائم منجر به مرگ مي‌شود.

مقایسه عنوانهای مختلف سیستم های گوناگون در جدول ذیل نشان داده است .

مقایسه سیستمهای طبقه بندی سیتولوژی		
سیستم پاپانیکولا I II	سیستم دیسپلازی / CIN طبیعی آتی پی التهابی (ارگانیزم)	سیستم Bethesda در حد طبیعی عفونت (باید عامل بیماریزا را مشخص نمود) تغییرات واکنشی و قابل ترمیم اختلالات سلولهای سنگفرشی سلولهای سنگفرشی آتیپیک با اهمیت نامشخص ضایعات داخل اپیتلیالی سنگفرشی با درجه پایین (LSIL) ضایعات داخل اپیتلیالی سنگفرشی با درجه بالا (HSIL) کارسینوم سلولهای سنگفرشی
IIR	آتیپی سنگفرشی آتیپی HPV	
III IV V	دیسپلازی خفیف دیسپلازی متوسط دیسپلازی شدید کارسینوم درجا کارسینوم سلولهای سنگفرشی	
	CIN- 1 CIN- 2 CIN- 3	

۲-سیستم Bethesda

در سال ۱۹۸۹، انستیتوی ملی سرطان سیستم Bethesda را برای گزارش کردن نمونه های سیتولوژیک معرفی نمود در سیستم Bethesda ضایعات سنگفرشی را که بطور بالقوه پیش بدخیم باشند در طبقات ذیل قرار می دهند:

۱- سلولهای سنگفرشی آتیپیک با اهمیت نامشخص (ASCUS)

Atypical Squamous Cell OF Undetermined Significance

۲- ضایعات داخل اپی تلیالی سنگفرشی با درجه پائین (LSIL)

Low grade Squamous Intraepithelial Lesions

این ضایعات شامل C1N1 (دیسپلازی خفیف و تغییرات ناشی از HPV می باشد

۳- ضایعات داخل اپی تلیالی سنگفرشی با درجه بالا (HSIL)

High grade squamous Intraepithelial Lesions

این ضایعات شامل C1N1 و C1N11 (دیسپلازی متوسط و دیسپلازی شدید) و کارسینوم می باشد.

تغییرات سلولی ناشی از HPV (یعنی کوپیلوسیتوز C1N1) را جزء گروه LSIL ها محسوب می کنند زیرا سیر طبیعی انتشار گونه های مختلف HPV و نمادهای سیتولوژیک این ضایعات با یکدیگر مشابه هستند .

مطالعات دارای پیگیری طولانی مدت نشان می دهند که ضایعات کوپیلوسیتوز در ۱۴ درصد موارد به طرف نئوپلازی داخل اپی تلیالی با درجه بالا گسترش می یابد و ضایعات دیس پلازی خفیف در ۱۶% موارد به طرف دیسپلازی شدید

گسترش می یابند .

ASCUS

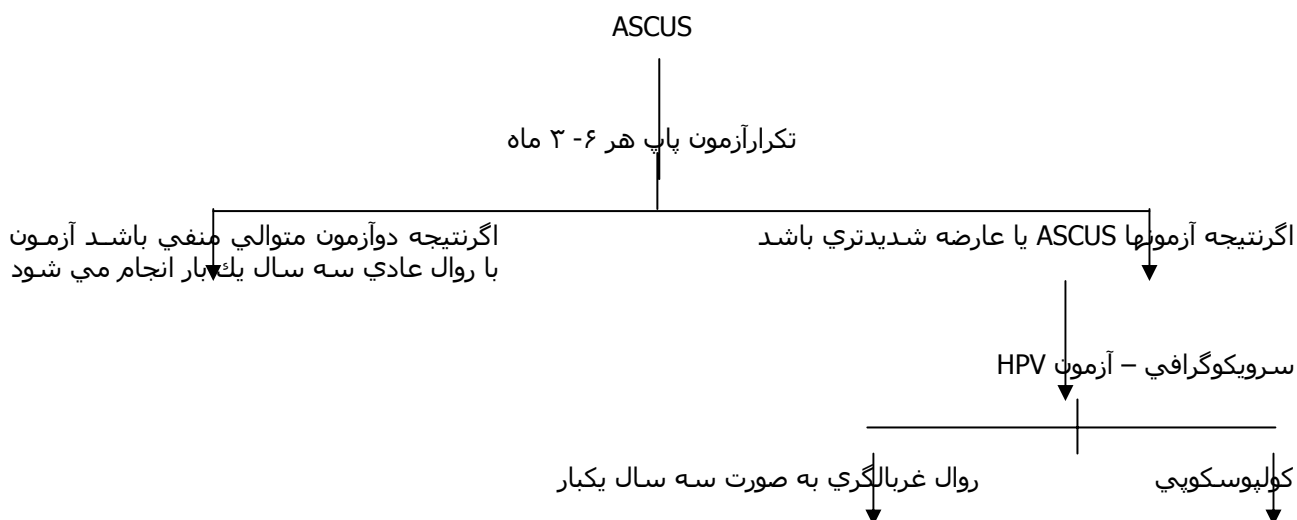
سلولهای غیرطبیعی که دارای معیارهای مربوط به ضایعات داخلی اپی تلیالی سنگفرشی با درجه پائین یا بالا نمی شوند را تحت عنوان ASCUS می نامند . این ضایعات در گذشته تحت عنوان آتی پی نامیده می شدند . عنوان دارای

اهمیت نامشخص برفقدان يك معيارتشخيص يكسان دراین سلولها دلالت میکند ودرضمن حاکی ازآن است که ارتباط این سلولها با ابتلاء به سرطان سرویکس عفونت HPV وسایر اختلالات نامشخص می باشد . گروه ASCUS محدود به سلولهای غیرطبیعی می شود که واقعاً اهمیت شناخته شده ای ندارد . این گروه دربرگیرنده تغییرات خوش خیم ، واکنشی وترمیمی نیست زیرا این تغییرات را براساس سیستم Bethesda تحت عنوان طبیعی تلقی می کنند . (بر اساس معیارهای تشخیصی استاندارد باید میزان ASCUS درحد ۵-۳ درصد باشد) اگرنتیجه آزمون پاپ غیرطبیعی باشد موجب نگرانی خانمها وترس از ابتلاء به سرطان میشود و باید به بیمارآمدگی روحی داد و روی موارد ذیل تاکید نمود :

- ۱- احتمال ابتلاء به سرطان مهاجم اندک است .
 - ۲- احتمال دارد تغییرات به دیسپلازی محدود گردد .
 - ۳- میتوان CIN را با روش های ساده درمان نمود و احتیاج به بستری شدن در بیمارستان ویا انجام عمل جراحی بزرگتر وجود ندارد .
- درصورت نتیجه غیرطبیعی، انجام کولپوسکوپی لازم میباشد که درحین آن نمونه برداری و کورتاژ آندوسرویکال (ECC) انجام میشود .

درمان ASCUS

روش فعلی برای درمان ASCUS مورد توافق نمی باشد بررسی سیستمولوژی روش مطلوبی برای غربالگری است اما روش موثری برای تعیین سیاستهای درمانی محسوب نمی شود . زیرا نتایج حاصل از آن در ۴۰ درصد از بیمارانی که ضایعه CIN آنها بوسیله کولپوسکوپی مشخص شده منفی است .



قبل از اقدام به درمان لازم است که متخصص آسیب شناسی و کولپوسکوپیست یافته های حاصل از کولپوسکوپی ، بررسی سیستمولوژی و نمونه برداری از سرویکس و کورتاژ آندوسرویکال را مورد بازبینی قرار دهند . سرویکوگرافی نیز یکی از روشهای بررسی ثانویه بیمارانی است که نتیجه آزمون پاپ در آنها غیرطبیعی است . سرویکوگرافی برای تشخیص ضایعات مورد استفاده قرار می گیرد و سپس نتایج حاصل از آن با نتایج کولپوسکوپی و نمونه برداری مقایسه می شود . هرچند که میزان حساسیت روشهای کولپوسکوپی و سرویکوگرافی با یکدیگر مساوی است ولی میزان اختصاصی بودن سرویکوگرافی نسبت به کولپوسکوپی خیلی بیشتر است .

در حال حاضر مطالعه آینده نگری در مورد سیر بیماران ASCUS وجود ندارد آنالیز برنامه غربالگری نشان داده که ۸۴ درصد از ضایعات موجود در خانم های جوانتر از ۳۴ سال و ۴۰ درصد در خانم های مسن تر از ۳۴ سال به طور خودبخودی رفع می شود بهرحال اگر کولپوسکوپی وجود ناحیه تبدیل T-Zone غیرطبیعی را نشان دهد و نمونه برداری وجود CIN را مسجل کند تخریب ناحیه تبدیل غیرطبیعی امری منطقی می باشد .

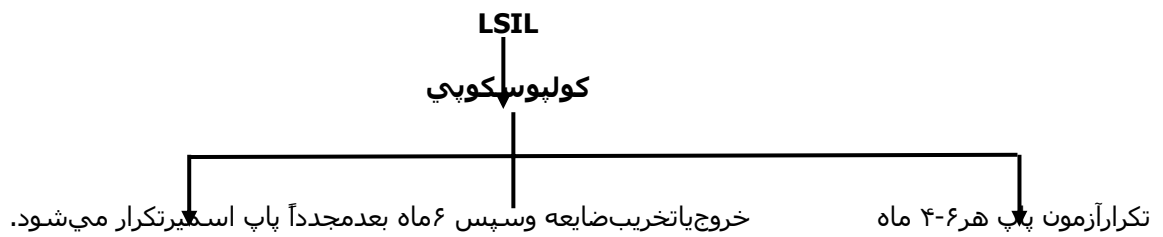
LSIL: در اغلب نمونه های سیتولوژی LSIL روندی را نشان می دهند که بدون درمان به خودی خود به حالت طبیعی تبدیل می شوند در هر حال تعداد کمی از این خانم ها که مبتلا به ضایعه ای هستند که پیشرفت خواهند کرد.

- ☒ بیماران مبتلا به سیتولوژی SIL باید حداقل هر ۶-۴ ماه یکبار تحت بررسی سیتولوژی سرویکس قرار گیرند و اگر اختلالی باقی بماند لازم است که کولپوسکوپی انجام گیرد .
- ☒ بخاطر وجود نتایج منفی کاذب در آزمون پاپ معمولا بهتر است بیمارانی که دارای تشخیص اولیه LSIL هستند تحت کولپوسکوپی قرار گیرند تا احتمال وجود ضایعه مشخص گردد .
- ☒ اگر بعد از حصول تشخیص بافتی کل ضایعه و محدوده ناحیه تبدیل قابل مشاهده باشد می توان ضایعه را خارج کرد و یا بیمار را بدون درمان تحت پیگیری قرارداد .

پیگیری و درمان بیماران تا حدود زیادی بستگی به تمایل و پذیرش بیمار دارد . از آنجایی که حدود ۱۶% از این ضایعات پیشرفت می کنند خارج کردن ضایعه منطقی بنظر می رسد از طرف دیگر از آنجا که ۶۰% از این ضایعات بطور خودبه خود فروکش می کنند تحت نظر داشتن . بیماری در موارد لزوم برای یک بیمار دارای پذیرش مناسب نیز روش مناسبی محسوب می شود .

درمان LSIL

اغلب نمونه های سیتولوژی LSIL روندی را نشان می دهند که بدون درمان به خودی خود به حالت طبیعی تبدیل می شوند و تعداد اندکی مبتلا به ضایعه ای می شوند که پیشرفت خواهد کرد .



پیگیری و درمان تا حد زیادی بستگی به بیمار دارد. از آنجایی که حدود ۱۵ درصد این ضایعات پیشرفت می کنند خارج کردن ضایعات منطقی است.

HSIL :

تمام خانم هایی که نمونه سیتولوژی آنها به نفع وجود HSIL (دیس پلازی متوسط یا شدید، CIN یا CIN3) است باید تحت بیوپسی با هدایت کولپوسکوپی قرار گیرند بدنبال نمونه برداری با هدایت کولپوسکوپی باید درمان حذفی انجام گیرد. کرایوتراپی: روش بسیار موثری برای درمان CIN می باشد میزان شکست آن در شرایط خاص بسیار پایینتر است این روش نسبتاً ایمن است و عوارض جانبی اندکی دارند ایجاد تنگی در سرویکس نادر است ولی ممکن است اتفاق افتد. میزان درمان بستگی به درجه ضایعه دارد. احتمال شکست در موارد CIN3 بیشتر است میزان شکست درمان برای ضایعاتی که قسمت اعظم اکتوسرویکس را می پوشانند تا ۴۲% و برای ضایعات کوچکتر ۱% تا ۷% است میزان شکست درمان برای خانم های مبتلا به درگیری غدد معادل ۲۷% است. این میزان برای بیماران ناقل درگیری غددی ۹% است. کرایوتراپی در موارد زیر انجام می شود.

- ۱- نئوپلازی داخل اپیتلیالی سرویکس درجه ۱ تا ۲
- ۲- کوچک بودن ضایعه
- ۳- قراردادن ضایعه در محل اکتوسرویکس
- ۴- منفی بودن نتیجه کورتاژ اندوسرویکال
- ۵- فقدان درگیری غدد اندوسرویکال در نمونه برداری

درمان HSIL :

تمام خانم هایی که نمونه سیتولوژی آنها به نفع وجود HSIL است باید تحت بیوپسی با هر کولپوسکوپی قرار گیرند. اگر نتیجه کولپوسکوپی نیز HSIL را تأیید کند کوانیزاسیون (وج برداری) می شود اگر در کنارهای و HSIL مشاهده شود کوانیزاسیون تکرار و یا هیستریکتومی انجام میشود اما در صورتی که نتیجه کولپوسکوپی منفی باشد هر ۴-۶ ماه پاپ اسمیر انجام میشود.

استانداردهای فنی غربالگری سرطان گردن رحم

- ۱- چه کسانی میتوانند نمونه پاپ اسمیر را بگیرند؟
کارشناس ماماپی کارشان ماماپی
کارشناس ماماپی و کارشان ماماپی و کارشان ماماپی
- ۲- آیا انجام معاینه واژینال در هنگام نمونه‌گیری ضروری است؟ انجام معاینه واژینال برای غربالگری سرطان گردن رحم ضروری نیست اما چنانچه فرد معاینه کننده لازم بداند میتواند انجام دهد، که البته باید این کار بعد از انجام پاپ صورت گیرد.
- ۳- بهترین زمان گرفتن نمونه باتوجه به LMP چه موقع است؟ بعد از اتمام قاعدگی تا شروع قاعدگی بعدی می‌توان نمونه پاپ اسمیر رتیه کرد. حتی از افرادی که در دوره قاعدگی نیستند اما دچار لکه بینی می‌باشند باید پاپ اسمیر تهیه شود.
- ۴- هنگامی که ترشح و عفونت واضح وجود دارد آیا پاپ اسمیر انجام شود؟ لازم است که حتی در شرایط عفونت پاپ اسمیر انجام شود اما چنانچه ترشحات بیش از حد وجود دارد به نحوی که سرویکس به خوبی قابل رویت نمی‌باشد. و مانع تهیه اسمیر مناسب می‌باشد بهتر است محل را بایک گاز مرطوب به آهستگی پاک نموده و بعد نمونه گیری شود.
- ۵- آیا می‌توان بدون وجود تخت ژینکولوژی در تیم‌های سیار نمونه پاپ اسمیر تهیه کرد؟ برای تهیه نمونه پاپ اسمیر وجود تخت ژینکولوژی ضروری است؟
- ۶- برای تهیه نمونه کدام وسیله توصیه می‌شود؟ در شرایطی فعلی استفاده از یک سراسپاچولا به تنهایی برای تهیه نمونه‌اند و سرویکال سردیگر برای تهیه نمونه و آگروسرویکال با آموزش استفاده از آن به پرسنل بهداشتی توصیه می‌شود.
- ۷- آیا ضروری است اسپاچولا و اسپکولوم استریل شوند؟ بعد از استریل شدن در صورت عدم استفاده تا چه مدت می‌مانند؟ در مورد اسپاچولا چنانچه یک بار مصرف و تمیز باشد کفایت می‌کند و نیازی به استریل کردن ندارد. در مورد اسپکولوم لازم است برای هر بیمار استریل شود و تا زمانی که بسته استریل آن باز نشده قابل استفاده خواهد بود.
- ۸- بهترین روش تهیه و گسترش نمونه و فیکس کردن لام چگونه است؟ ابتدا توسط ماژیک مقاوم نام بیمار روی کناره لام نوشته شود بعد از آن سراسپاچولا به اندازه ۲۶۰ درجه با فشار یکنواخت و در یک حرکت ممتد روی سرویکس چرخانده شود، سپس اسپاچولا به صورت مایل روی لام قرار گرفته و بایک حرکت ملایم و یکنواخت یکبار و در یک جهت از یک سر لام به سردیگر در مسیر طولی کشیده شود. (مثل اینکه کره نرم را روی نان می‌مالید)
فیکس کردن لام باید بلافاصله بعد از گسترش نمونه به یکی از دو طریق زیر انجام گیرد:
- الف- اسپری فیکساتیو: اسپری باید حدود ۳۰ سانتی متر از لام فاصله داشته باشد نزدیک تر قرار دادن اسپری منجر به جاری شدن مایع روی لام و شستشوی نمونه و پرتاب سلولها می‌گردد همچنین دورتر بودن اسپری منجر به خشک شدن لام و عدم ثبوت مناسب میگردد. جهت مخلوط شدن مایع قبل از استفاده باید اسپری را چند بار تکان داد.
- ب- اتانول ۹۵٪ (الکل اتیلیک): الکل ۹۵٪ در یک ظرف ریخته میشود و نمونه بلافاصله در داخل ظرف غوطه ور می‌گردد ثبوت در عرض ۵۰-۳۰ دقیقه انجام خواهد شد.
- ۹- سقف زمانی از گرفتن نمونه تا دریافت پاسخ چقدر می‌تواند باشد؟
توصیه میشود این فاصله زمانی تا حد امکان کمتر شود. در برنامه‌های غربالگری بهتر است ۹۰٪ پاسخ‌ها تا ۵ روز کاری آماده شود این مدت زمان نباید از ۶ هفته بیشتر شود.
- ۱۰- آیا انجام پاپ اسمیر هنگام شروع استفاده از یک روش پیشگیری از بارداری ضروری است؟ چنانچه فرد طی سه سال گذشته سابقه انجام پاپ اسمیر را داشته باشد هنگام شروع استفاده از یک روش پیشگیری از بارداری نیاز به انجام تست پاپ اسمیر نیست.
- ۱۱- انجام آزمایش پاپ اسمیر در دوران حاملگی چگونه است؟
انجام تست پاپ اسمیر در دوران حاملگی باید بانظر پزشک متخصص زنان باشد و در صورت لزوم انجام تست باید توسط پزشک متخصص زنان انجام گیرد.